

In vivo МРТ-визуализация динамики развития глиобластомы U87 в модели ортотопической ксенотрансплантации мышам линии SCID

Е.А. Завьялов¹, И.А. Разумов^{1,3}, Л.А. Герлинская¹, А.В. Ромашенко^{1,2}

¹ Федеральное государственное бюджетное научное учреждение «Федеральный исследовательский центр Институт цитологии и генетики Сибирского отделения Российской академии наук», Новосибирск, Россия

² Федеральное государственное бюджетное учреждение науки Конструкторско-технологический институт вычислительной техники Сибирского отделения Российской академии наук, Новосибирск, Россия

³ Федеральное государственное бюджетное учреждение науки Государственный научный центр вирусологии и биотехнологии «Вектор», р. п. Кольцово, Новосибирская область, Россия

Глиобластомы являются крайне «агрессивным» типом опухолей головного мозга. Средняя продолжительность жизни пациентов с этим диагнозом составляет 9–12 мес. Для поиска эффективных подходов к терапии и диагностике этого заболевания требуется разработка адекватных экспериментальных моделей. В данной работе для описания динамики роста и морфологии клеток глиобластомы U87, ортотопически ксенотрансплантированной мышам иммунодефицитной линии SCID, мы использовали ряд методов магнитно-резонансной томографии (МРТ). Сравнение эффективности визуализации развивающейся опухоли с помощью T1- и T2-взвешенных изображений, полученных на сверхвысокопольном томографе Bruker BioSpec (11,7 T), показало, что вследствие сильной продольной намагниченности магнитного поля томографа T1-взвешенные изображения не дают необходимого контраста патологической ткани относительно здоровой в отличие от T2-взвешенных изображений. Использование T1-взвешенных изображений совместно с внутривенным введением наночастиц парамагнетика – оксида марганца (MnO) значительно усилило контраст опухоль/нормальная ткань на МРТ изображениях. Исследование динамики роста опухолевых клеток с помощью T2-взвешенных изображений показало, что развитие опухоли начинается не раньше чем через 3 недели после интракраниального введения культуры клеток U87, при этом опухолевые клетки демонстрируют экспоненциальный рост. Таким образом, были отработаны и охарактеризованы методы T1-, T2-взвешенной и MnO-усиленной МРТ на модели ортотопической ксенотрансплантации клеток глиобластомы человека U87 иммунодефицитным животным SCID, которая может быть использована в качестве *in vivo* экспериментальной модели для проверки новых противоопухолевых препаратов и схем лечения онкологических заболеваний головного мозга человека.

Ключевые слова: глиобластома U87; магнитно-резонансная томография; ксенотрансплантация; парамагнитные наночастицы оксида марганца.

In vivo MRI visualization of growth and morphology in the orthotopic xenotransplantation U87 glioblastoma mouse SCID model

E.L. Zavjalov¹, I.A. Razumov^{1,3}, L.A. Gerlinskaya¹, A.V. Romashchenko^{1,2}

¹ Institute of Cytology and Genetics SB RAS, Novosibirsk, Russia

² Design Technological Institute of Digital Technique SB RAS, Novosibirsk, Russia

³ State Research Center of Virology and Biotechnology «Vector», Koltsovo, Novosibirsk region, Russia

Glioblastoma multiforme (GBM) is the most common and lethal type of brain cancer with the average lifespan of patients about 9–12 months. The study of tumor formation and the evaluation of new therapies for GBM require accurate and reproducible experimental brain tumor animal models. In this study we used MRI for investigation of tumor morphology and growth dynamic in orthotopic xenotransplantation immunodeficient mouse model (SCID mouse line). Comparison of T1- and T2-weighted MRI scans performed with high-field MRI scanner (Bruker, BioSpec, 11,7 T) revealed insufficient tumor/normal tissue T1-contrast because of high longitudinal magnetization of magnetic field in our scanner. Intravenous injection of paramagnetic manganese oxide (MnO) nanoparticles dramatically increased the tumor/normal tissue contrast in T1-weighted MRI scans. The study of glioblastoma growth with T2-weighted images showed that significant tumor development began no earlier than 3 weeks after cell culture intracranial injection and then the tumor grew exponentially. Thus, we developed a protocol of the characterization of glioblastoma U87 growth and morphology by T1- and T2-weighted and MnO-enhanced MRI in the orthotopic xenotransplantation mouse model. The results demonstrate that this SCID model may be used as an *in vivo* preclinical model to test the efficacy and putative side effects of novel anticancer therapies.

Key words: glioblastoma U87; MRI; xenotransplantation; paramagnetic nanoparticles.

КАК ЦИТИРОВАТЬ ЭТУ СТАТЬЮ?

Завьялов Е.Л., Разумов И.А., Герлинская Л.А., Ромашенко А.В. *In vivo* МРТ-визуализация динамики развития глиобластомы U87 в модели ортотопической ксенотрансплантации мышам линии SCID. Вавиловский журнал генетики и селекции. 2015;19(4):460–465. DOI 10.18699/VJ15.061

HOW TO CITE THIS ARTICLE?

Zavjalov E.L., Razumov I.A., Gerlinskaya L.A., Romashchenko A.V. *In vivo* MRI visualization of growth and morphology in the orthotopic xenotransplantation U87 glioblastoma mouse SCID model. Vavilovskii Zhurnal Genetiki i Selekcii – Vavilov Journal of Genetics and Breeding. 2015;19(4):460–465. DOI 10.18699/VJ15.061

DOI 10.18699/VJ15.061

УДК 616-006.484.04

Поступила в редакцию 09.07.2015 г.

Принята к публикации 31.07.2015 г.

© АВТОР, 2015

✉ e-mail: zavjalov@ngs.ru

Лидирующее место в структуре нейроонкологических заболеваний занимают глиобластомы – нейроэктодермальные опухоли головного мозга человека, заболеваемость которыми с каждым годом продолжает расти. Данный тип новообразования крайне «агрессивен», что значительно усложняет процесс терапии, и средняя продолжительность жизни больных глиобластомой не превышает 9–12 мес. (Stupp et al., 2007; Lorgier et al., 2009). Высокая социальная значимость этого заболевания требует создания доступной *in vivo* модели для разработки и проверки новых терапевтических и диагностических подходов. Наиболее широко на данный момент распространены модели глиобластом, созданные на лабораторных мышах (Koutcher et al., 2002; Becher, Holland, 2006; Martinez-Murillo, Martinez, 2007; McConville et al., 2007). Существуют два основных способа создания моделей злокачественных опухолей головного мозга на мышах: ксенотрансплантация раковых клеток иммунодефицитным мышам и введение в организм генетических мутаций, индуцирующих развитие опухолей (Bachoo et al., 2002). Недостатком генетических моделей является непредсказуемость появления новообразования, что делает такой подход малоприменимым для практического использования. С другой стороны, подсадка культуры стволовых клеток человека (hTSC) в мозг мыши позволяет получить опухоль с генетическими и фенотипическими признаками глиобластомы человека при достаточно высокой эффективности трансплантации (Lee et al., 2006). Поэтому ортотопическая ксенотрансплантация клеток человека иммунодефицитным животным является наиболее распространенной моделью для *in vivo* оценки токсичности, избирательности, онколитической активности препаратов и адекватности противоопухолевой терапии. Основным препятствием для поиска эффективных способов терапии глиобластом является тот факт, что существующие модели глиомы, полученные на лабораторных мышах, неточно воспроизводят неоднородную и высоко инвазивную природу этой смертельной формы опухоли мозга (Becher, Holland, 2006; Stupp et al., 2007; Winkler et al., 2009).

В настоящее время для создания такой модели глиом человека в мире широко используются такие перевиваемые клеточные линии, как U87, U251, U373 и др., полученные из первичных клеток опухоли человека, которые трансплантируются интракраниально в мозг мышей. Локализация растущих опухолей, как правило, отслеживается с использованием количественной флюоресценции (биолюминесценции) (Szentirmai et al., 2006; Lorgier et al., 2009). Однако этот подход не учитывает морфологию опухоли в отличие от магнитно-резонансной томографии (МРТ), которая позволяет получить детальное изображение геометрии имплантированных опухолей (Koutcher et al., 2002; McConville et al., 2007). Использование МРТ для характеристики моделей глиом на мыши имеет целый ряд преимуществ по сравнению с флюоресцентным анализом (Becher, Holland, 2006). Во-первых, поскольку МРТ на данный момент является наиболее распространенным методом диагностики объемных образований, все подходы к лечению и детекции опухоли, разрабатываемые на моделях лабораторных животных, гораздо легче внедрять в медицинскую практику (Koutcher et al.,

2002). Кроме того, МРТ позволяет получать изображения немеченых клеток, тогда как оптические методы требуют стабильной экспрессии меченого флюорофором белка в опухолевых клетках, что может приводить к изменению функционирования опухолевых клеток (Dass, Choong, 2007). Наконец, МРТ является неинвазивным и точным методом, с помощью которого можно отследить динамику роста интракраниальных опухолей. Хотя в настоящее время в клинике используются надежные контрастные агенты для МРТ, до 45 % обнаруживаемых нарушений в мозге требуют гистологического подтверждения диагноза и в незначительном количестве (4 %) глиом контрастирование не приводит к усилению сигнала (Barker et al., 1997; Ginsberg et al., 1998; Sugahara et al., 1998; Castillo et al., 2001; Nelson, Cha, 2003; Atkinson et al., 2008; Stockhammer et al., 2008). Поэтому по-прежнему существует потребность в создании новых контрастных агентов, усиливающих специфичность контрастирования опухоли. Одним из возможных направлений в данной области является разработка МРТ контрастов на основе наночастиц различных парамагнетиков (Gd, Mn), которые в силу особенностей кровоснабжения злокачественных новообразований достаточно специфично ими поглощаются (Arvizo et al., 2011).

Целью данного исследования была оценка динамики развития глиобластомы человека в мозге мыши с помощью различных методов МРТ, включая сравнительный анализ контрастирования растущей глиобластомы относительно нормальной ткани при исследовании ее геометрии методами T1- и T2-взвешенных изображений МРТ и МРТ, усиленной наночастицами оксида марганца (MnO).

Материалы и методы

Животные

Исследование выполнено на 8 самцах мышей линии SCID (SHO-*PrkdcscidHrhr*) SPF-статуса в возрасте 8–12 нед. Животных содержали в SPF-виварии Института цитологии и генетики СО РАН однополыми семейными группами по 2–5 особей в индивидуально вентилируемых клетках (IVC) системы OptiMice (Animal Care Systems) в контролируемых условиях (при температуре 22–26 °С, относительной влажности 30–60 % и световом режиме свет/темнота 14/10 ч с рассветом в 01:00). Корм Ssniff (Германия) и деионизированную воду, обогащенную минеральной смесью «Северянка» (Санкт-Петербург), животным предоставляли *ad libitum*.

Оценка состояния мышей

В течение эксперимента состояние мышей регистрировали ежедневно. В частности, оценивали изменения состояния кожных покровов, двигательной активности и поведения. Мыши, демонстрировавшие такие патологические признаки, как изогнутость, сгорбленность, снижение активности, падение массы тела более чем на 20 %, были подвергнуты эвтаназии в соответствии с требованиями гуманного отношения к животным. Мышей взвешивали до введения опухолевых клеток и затем – один раз в 5 дней вплоть до эвтаназии. Эвтаназию по завершении эксперимента осуществляли передозировкой CO₂,

сопровожаемой цервикальной дислокацией. Эвтаназия была выполнена не позднее 8 нед после введения опухолевых клеток.

Приготовление опухолевых клеток глиобластомы

За 2–3 недели до начала эксперимента культуру клеток глиомы U87, которая хранится в криобанке ЦКП «SPF-виварий» ИЦиГ СО РАН в жидком азоте, размораживали и культивировали в течение 5–7 пассажей на среде DMEM/F12 (1:1) с 10 %-й фетальной сывороткой (FBS) фирмы «Invitrogen». Перед инъекцией клетки опухоли снимали с подложки раствором трипсин/версен и после 5 мин центрифугирования при 1000 об/мин осадок тщательно ресуспендировали в среде без сыворотки, доводя до концентрации 100 тыс. клеток в 1 мкл.

Ортотопическая ксенотрансплантация клеток U87 мышам линии SCID

Перед операцией животное помещалось в камеру с протоком воздуха 450–500 мл/мин и концентрацией изофлюрана в воздушной смеси 1,5 %. Через 3 мин животное переносили на подогреваемый операционный столик с температурой поверхности 37 °С и помещали под наркозную маску с подачей изофлюрана в концентрации 1,5 % в воздушной смеси. Суспензию клеток вводили в подкорковые структуры мозга через отверстие в черепной коробке животного. Для этого на голове в каудально-краниальном направлении делали надрез кожи длиной 3–4 мм в районе брегмы и через отверстие в черепной коробке вводили 5 мкл суспензии клеток (500 тыс. клеток на одно животное). Эксперименты были выполнены с соблюдением принципов гуманности в соответствии с директивой Европейского сообщества (86/609/ЕЕС).

Определение размеров опухолей

Динамика роста опухолей и накопление в них наночастиц марганца были исследованы с помощью магнитно-резонансной томографии (МРТ) на сверхвысокопольном томографе BioSpec 117/16 USR (Bruker, Германия), 11,7 Т. Все исследования проводили на наркотизированных изофлюраном (1,5 % изофлюрана в кислородной смеси при скорости потока 250 мл/мин) животных.

Оценка размеров опухоли была проведена с помощью T2-взвешенных изображений методом TurboRARE (Rapid Imaging with Refocused Echoes). Параметры импульсной последовательности метода ($TE = 33$ мс, $TR = 1500$ мс), параметры изображения (размер $2,5 \times 2,5$ см; матрица 512×512 пикселей, размер пикселя $0,45 \times 0,45$ мкм); толщина среза – 0,5 мм; расстояние между срезами – 0,5 мм; количество срезов – 15; ориентация срезов аксиальная, общее время сканирования – 3 мин.

Информация о распределении наночастиц марганца по структурам мозга мыши была получена по результатам T1-взвешенных изображений с использованием метода FLASH (Fast Low Angle SHot). Параметры импульсной последовательности метода ($TE = 2,5$ мс, $TR = 200$ мс), параметры изображения (размер $2,5 \times 2,5$ см; матрица 512×512 пикселей, размер пикселя $0,45 \times 0,45$ мкм), толщина среза – 0,5 мм; расстояние между срезами – 0,5 мм; количество срезов – 15; ориентация срезов аксиальная,

общее время сканирования – 6 мин. Для исследования использовали нерастворимые наночастицы оксида марганца, синтезированные методом гидролиза солей марганца (II) (Moshkin et al., 2015). Гидродинамический радиус полученных частиц, измеренный с помощью ZetaSizer (Marvel), варьировал от 30 до 60 нм. Раствор частиц в объеме 50 мкл вводили в хвостовую вену животного в соответствии со всеми установленными биоэтическими нормами. Сканирование проводили через 1 ч после введения.

Сканирование роста опухолей проводили 5 раз: через 7, 14, 21, 27, 30 дней после введения опухолевых клеток. Окончательные значения размеров опухоли высчитывали с помощью пакета программ Paravision 5.0, основываясь на разнице в контрасте между окружающими тканями и опухолью. Полученные значения размеров опухоли выражали в мкл. Контрастность опухоли оценивали как отношение МРТ сигнала в области новообразования к МРТ сигналу окружающих нервных тканей той же площади.

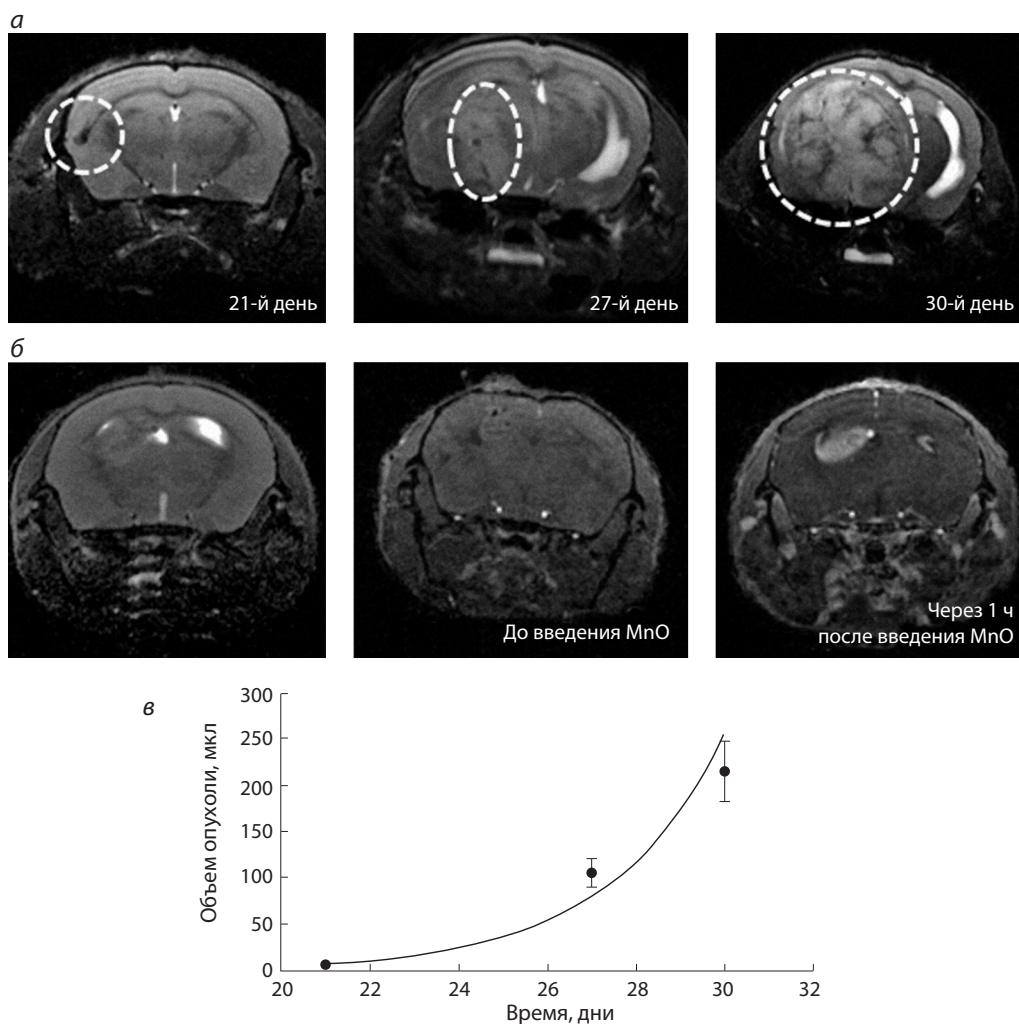
Статистический анализ

Статистический анализ разницы между опытными группами проводили с использованием непараметрических методов анализа данных.

Результаты

Визуализацию внутримозгового роста глиобластомы U87 человека у мышей линии SCID проводили с использованием T1- и T2-взвешенного МРТ. Контрастность опухоли по сравнению с окружающими тканями на T1-взвешенных изображениях была очень низкая ($1,02 \pm 0,22$; рисунок, б, посередине), тогда как на T2-взвешенных изображениях удалось четко выделить границы новообразования в точке введения клеток U87 ($1,54 \pm 0,11$; рисунок, б, слева). При этом введение наночастиц оксида марганца (MnO), который, являясь парамагнетиком, способен локально увеличивать МРТ сигнал, значительно увеличивало контрастность опухоли относительно окружающих тканей ($2,2 \pm 0,15$) на T1-взвешенных изображениях (рисунок, б, справа). Достоверного снижения T1-контраста в связи с накоплением MnO в здоровых тканях мозга не наблюдали ни через 1 ч, ни через 3 сут после введения. T2-контраст достоверно не менялся ни в опухоли, ни в окружающих тканях после введения этих частиц.

Результаты еженедельного МРТ исследования головного мозга мышей после ортотопической ксенотрансплантации клеток U87 показали, что первые признаки новообразований наблюдались через 3 недели после интракраниальной инъекции (рисунок, а, в). Дальнейший рост опухоли сопровождался экспоненциальным увеличением ее объема (рисунок, в). При оценке зависимости роста опухоли от количества введенных клеток было обнаружено, что двукратное уменьшение числа вводимых клеток приводило к задержке роста опухоли на 1 нед и к уменьшению ее объема с $104,1 \pm 41,23$ до $6,6 \pm 2,8$ мкл ($Z = 2,12$, $p < 0,04$). Рост опухоли сопровождался снижением массы животных до 20 % от первоначальных значений. Между размерами опухоли и изменениями массы тела отмечалась статистически значимая корреляция $r = -0,78$ ($p < 0,04$).



In vivo МРТ-визуализация динамики роста опухолей U87 и накопления в них наночастиц марганца при внутривенном введении.

а – T2-взвешенные изображения глиомы на разных стадиях развития (через 21, 27, 30 дней после введения, слева направо). Белым пунктиром обозначены границы опухоли; *б* – сравнение контрастности глиомы на T2-взвешенных (слева) и T1-взвешенных изображениях (посередине и справа) при внутривенном введении наночастиц MnO; *в* – динамика роста объема опухоли.

Обсуждение

Создание моделей глиомы человека на мышах, которые позволят изучать в динамике различные аспекты роста опухоли, является одним из важнейших этапов в поиске новых путей терапии этого заболевания (Bachoo et al., 2002; Becher et al., 2006; Lee et al., 2006; Wong et al., 2011; Frosina, 2013). Как было показано ранее, опухолевый рост сопровождается более выраженным усилением T2-контраста по сравнению с T1 (Jordan et al., 2014). В нашем исследовании мы получили схожие результаты (рисунок, *б*): по уровню T1-контраста опухоль практически не отличалась от окружающих тканей. Это обусловлено высокой продольной намагниченностью используемого в нашем приборе магнитного поля (11,7 Т), что приводит к слишком быстрой спин-решетчатой релаксации протонов (Mystkowska et al., 2013). Начальные этапы развития опухоли имеют низкие значения T2-контраста, что значительно затрудняет выявление новообразований на начальных стадиях, но последующий рост

опухоль повышает ее контрастность (Roberts et al., 2000; Abdollahi et al., 2007; Reardon et al., 2008). T2-контраст в основном определяется количеством «свободной» воды, содержащей большое количество быстро релаксирующих протонов. В организме источником быстро релаксирующих протонов, с одной стороны, является межклеточная жидкость, количество которой в ткани может возрастать в случае отека или воспаления (Rausch et al., 2003), с другой – это кровь. Поэтому при увеличении кровенаполнения ткани T2-контраст возрастает (Mintorovitch et al., 1991). Известно, что при ингибировании VEGF (vascular endothelial growth factor) у пациентов с глиобластомой динамика роста и максимальные значения T2-контраста в области опухоли достоверно снижаются по сравнению с контрольной группой (Pore et al., 2006). В связи с этим для построения адекватной модели глиальных опухолей человека и оценки эффективности противораковых препаратов необходимо разрабатывать критерии для неинвазивного исследования процессов васкуляризации

развивающейся опухоли. МРТ является в данном случае наиболее перспективной методикой, предоставляющей самые широкие диагностические возможности.

Рост опухолевых клеток *in situ* сопровождается активным ангиогенезом, при этом известно, что в области опухоли отмечается нарушение гематоэнцефалического барьера, поскольку новообразованные сосуды имеют фенестрированную стенку (Gossmann et al., 2002; Gagner et al., 2005). Диаметр «пор» новообразованных сосудов колеблется от 60 до 80 нм (Stan, 2007). Как было показано в ряде исследований, подобное свойство сосудистой стенки возможно использовать для противораковой терапии с помощью наночастиц размером, не превышающим 80 нм (Davis, Shin, 2008). В нашем исследовании для детекции точной геометрии развивающейся опухоли мы использовали наночастицы оксида марганца (MnO) с радиусом 30–60 нм. Исходя из полученных результатов, можно сделать вывод о том, что наночастицы MnO активно накапливаются в опухолевой ткани при их внутривенном введении, при этом в здоровых тканях мозга в исследованный нами промежуток времени достоверного увеличения концентрации частиц не наблюдалось. Эти два обстоятельства показывают, что наночастицы MnO могут быть перспективным как диагностическим, так и терапевтическим средством, которое, с одной стороны, за счет усиления контраста (рисунок, б) поможет увеличить эффективность визуализации геометрии опухоли, с другой – быть использовано для адресной доставки противоопухолевых препаратов.

Итак, в настоящей работе, во-первых, была отработана модель ортотопической ксенотрансплантации клеток глиобластомы человека U87 иммунодефицитным животным SCID, которая может быть использована в качестве *in vivo* модели для проверки новых противоопухолевых препаратов и схем лечения онкологических заболеваний головного мозга человека. Во-вторых, проведено сравнение эффективности T1- и T2-контрастов для визуализации морфологии и динамики роста глиобластом с помощью сверхвысокопольного томографа с напряженностью магнитного поля 11,7 Т. В-третьих, была показана возможность использования наночастиц оксида марганца (MnO) для увеличения эффективности визуализации геометрии развивающейся опухоли.

Благодарности

Задачи проведенного исследования сформулированы в рамках бюджетного проекта № VI.53.2.1.

Экспериментальное моделирование опухолей выполнено при финансовой поддержке государства в лице Минобрнауки России (Соглашение с Минобрнауки России № 14.621.21.0010 о предоставлении субсидии от 04.12.2014 г. (RFMEFI62114X0010) и Соглашение с Минобрнауки России № 14.619.21.0005 о предоставлении субсидии от 22.08.2014 г. (RFMEFI61914X0005)). ЯМР исследования, в том числе усиленная марганцем томография, проведены за счет Российского научного фонда (проекты №№ 14-35-00020 и 14-14-00221 соответственно) и гранта РФФИ № 15-04-01326а.

Конфликт интересов

Авторы заявляют об отсутствии конфликта интересов.

Список литературы

- Abdollahi A., Schwager C., Kleeff J., Esposito I., Domhan S., Pechke P., Hauser K., Hahnfeldt P., Hlatky L., Debus J., Peters J.M., Friess H., Folkman J., Huber P.E. Transcriptional network governing the angiogenic switch in human pancreatic cancer. *Proc. Natl Acad. Sci. USA.* 2007;104(31):12890-12895.
- Arvizo R.R., Miranda O.R., Moyano D.F., Walden C.A., Giri K., Bhattacharya R., Mukherjee P. Modulating pharmacokinetics, tumor uptake and biodistribution by engineered nanoparticles. *PLoS One.* 2011;6(9):24374.
- Atkinson M., Juhasz C., Shah J., Guo X., Kupsy W., Fuerst D., Johnson R., Watson C. Paradoxical imaging findings in cerebral gliomas. *J. Neurol. Sci.* 2008;269(1/2):180-183.
- Bachoo R.M., Maher E.A., Ligon K.L., Sharpless N.E., Chan S.S., You M.J., Tang Y., DeFrances J., Stover E., Weissleder R., Rowitch D.H., Louis D.N., DePinho R.A. Epidermal growth factor receptor and Ink4a/Arf: convergent mechanisms governing terminal differentiation and transformation along the neural stem cell to astrocyte axis. *Cancer Cell.* 2002;1(3):269-277.
- Barker F.G. 2nd, Chang S.M., Huhn S.L., Davis R.L., Gutin P.H., McDermott M.W., Wilson C.B., Prados M.D. Age and the risk of anaplasia in magnetic resonance-nonenhancing supratentorial cerebral tumors. *Cancer.* 1997;80(5):936-941.
- Becher O.J., Holland E.C. Genetically engineered models have advantages over xenografts for preclinical studies. *Cancer Res.* 2006;66(7):3355-3359.
- Castillo M., Smith J.K., Kwok L., Wilber K. Apparent diffusion coefficients in the evaluation of high-grade cerebral gliomas. *AJNR Am. J. Neuroradiol.* 2001;22(1):60-64.
- Dass C.R., Choong P.F. GFP expression alters osteosarcoma cell biology. *DNA Cell Biol.* 2007;26(8):599-601.
- Davis M.E., Shin D.M. Nanoparticle therapeutics: an emerging treatment modality for cancer. *Nature Rev. Drug Discovery.* 2008;7(9):771-782.
- Frosina G. Development of therapeutics for high grade gliomas using orthotopic rodent models. *Curr. Med. Chem.* 2013;20(26):3272-3299.
- Gagner J.P., Law M., Fischer I., Newcomb E.W., Zagzag D. Angiogenesis in gliomas: imaging and experimental therapeutics. *Brain Pathol.* 2005;15(4):342-363.
- Ginsberg L.E., Fuller G.N., Hashmi M., Leeds N.E., Schomer D.F. The significance of lack of MR contrast enhancement of supratentorial brain tumors in adults: histopathological evaluation of a series. *Surg. Neurol.* 1998;49(4):436-440.
- Gossmann A., Helbich T.H., Kuriyama N., Ostrowitzki S., Roberts T.P., Shames D.M., van Bruggen N., Wendland M.F., Israel M.A., Brasch R.C. Dynamic contrast-enhanced magnetic resonance imaging as a surrogate marker of tumor response to antiangiogenic therapy in a xenograft model of glioblastoma multiforme. *J. Magn. Reson. Imaging.* 2002;15(3):233-240.
- Jordan J.H., D'Agostino R.B., Hamilton C.A., Vasu S., Hall M.E., Kitzman D.W., Hundley W.G. Longitudinal assessment of concurrent changes in left ventricular ejection fraction and left ventricular myocardial tissue characteristics after administration of cardiotoxic chemotherapies using T1-weighted and T2-weighted cardiovascular magnetic resonance. *circulation: Cardiovascular imaging.* 2014;7(6):872-879.
- Koutcher J.A., Hu X., Xu S., Gade T.P., Leeds N., Zhou X.J., Zagzag D., Holland E.C. MRI of mouse models for gliomas shows similarities to humans and can be used to identify mice for preclinical trials. *Neoplasia.* 2002;4(6):480-485.
- Lee J., Kotliarova S., Kotliarov Y., Li A., Su Q., Donin N.M., Pastorino S., Purow B.W., Christopher N., Zhang W., Park J.K., Fine H.A. Tumor stem cells derived from glioblastomas cultured in bFGF and

- EGF more closely mirror the phenotype and genotype of primary tumors than do serum-cultured cell lines. *Cancer Cell*. 2006;9(5):391-403.
- Lorger M., Krueger J.S., O'Neal M., Staffin K., Felding-Habermann B. Activation of tumor cell integrin $\alpha v \beta 3$ controls angiogenesis and metastatic growth in the brain. *Proc. Natl Acad. Sci. USA*. 2009;106(26):10666-10671.
- Martinez-Murillo R., Martinez A. Standardization of an orthotopic mouse brain tumor model following transplantation of CT-2A astrocytoma cells. *Histol. Histopathol*. 2007;22(12):1309.
- McConville P., Hambardzumyan D., Moody J.B., Leopold W.R., Kreger A.R., Woolliscroft M.J., Rehemtulla A., Ross B.D., Holland E.C. Magnetic resonance imaging determination of tumor grade, early response to temozolomide in a genetically engineered mouse model of glioma. *Clin. Cancer Res*. 2007;13(10):2897-2904.
- Mintorovitch J., Moseley M.E., Chileuitt L., Shimizu H., Cohen Y., Weinstein P.R. Comparison of diffusion and T2-weighted MRI for the early detection of cerebral ischemia and reperfusion in rats. *Magn. Reson. Med*. 1991;18(1):39-50.
- Moshkin M.P., Petrovski D.V., Akulov A.E., Romaschenko A.V., Gerlinskaya L.A., Muchnaya M.I., Fomin V.M. Aerosol deposition in nasal passages of burrowing and ground rodents when breathing dust-laden air. *Biol. Bul. Rev*. 2015;5(1):36-45.
- Mystkowska D., Tutas A., Jezierska-Woźniak K., Mikołajczyk A., Bobek-Billewicz B., Jurkowski M.K. High resolution small animals dedicated magnetic resonance scanners as a tool for laboratory rodents central nervous system imaging. *Pol. Ann. Med*. 2013;20(1):62-68.
- Nelson S.J., Cha S. Imaging glioblastoma multiforme. *Cancer J*. 2003;9(2):134-145.
- Pope W.B., Lai A., Nghiemphu P., Mischel P., Cloughesy T.F. MRI in patients with high-grade gliomas treated with bevacizumab and chemotherapy. *Neurology*. 2006;66(8):1258-1260.
- Rausch M., Hiestand P., Baumann D., Cannel C., Rudin M. MRI-based monitoring of inflammation and tissue damage in acute and chronic relapsing EAE. *Magn. Reson. Med*. 2003;50(2):309-314.
- Reardon D.A., Wen P.Y., Desjardins A., Batchelor T.T., Vredenburgh J.J. Glioblastoma multiforme: an emerging paradigm of anti-VEGF therapy. *Expert Opin. Biol. Ther*. 2008;8(4):541-553.
- Roberts H.C., Roberts T.P., Brasch R.C., Dillon W.P. Quantitative measurement of microvascular permeability in human brain tumors achieved using dynamic contrast-enhanced MR imaging: correlation with histologic grade. *AJNR Am. J. Neuroradiol*. 2000;21(5):891-899.
- Stan R.V. Endothelial stomatal and fenestral diaphragms in normal vessels and angiogenesis. *J. Cell. Mol. Medicine*. 2007;11(4):621-643.
- Stockhammer F., Plotkin M., Amthauer H., van Landeghem F.K., Woiciechowsky C. Correlation of F-18-fluoro-ethyl-tyrosin uptake with vascular and cell density in non-contrast enhancing gliomas. *J. Neurooncol*. 2008;88(2):205-210.
- Stupp R., Hegi M.E., Gilbert M.R., Chakravarti A. Chemoradiotherapy in malignant glioma: standard of care and future directions. *J. Clin. Oncol*. 2007;25(26):4127-4136.
- Sugahara T., Korogi Y., Kochi M., Ikushima I., Hirai T., Okuda T., Shigematsu Y., Liang L., Ge Y., Ushio Y., Takahashi M. Correlation of MR imaging-determined cerebral blood volume maps with histologic and angiographic determination of vascularity of gliomas. *AJR Am. J. Roentgenol*. 1998;171(6):1479-1486.
- Szentirmai O., Baker C.H., Lin N., Szucs S., Takahashi M., Kiryu S., Kung A.L., Mulligan R.C., Carter B.S. Noninvasive bioluminescence imaging of luciferase expressing intracranial U87 xenografts: correlation with magnetic resonance imaging determined tumor volume and longitudinal use in assessing tumor growth and antiangiogenic treatment effect. *Neurosurgery*. 2006;58(2):365-372.
- Winkler F., Kienast Y., Fuhrmann M., Von Baumgarten L., Burgold S., Mitteregger G., Kretschmar H., Herms J. Imaging glioma cell invasion in vivo reveals mechanisms of dissemination and peritumoral angiogenesis. *Glia*. 2009;57(12):1306-1315.
- Wong K., Young G.S., Makale M., Hu X., Yildirim N., Cui K., Wong S.T.C., Kesari S. Characterization of a human tumor sphere glioma orthotopic model using magnetic resonance imaging. *J. Neurooncol*. 2011;104:473-481.